





Hinweise zur Benutzung des ZFA-Fachlexikons

Stichworte
von A bis Z

Lexikalische Bedeutung
mit Beispielen und
verwendeten Abkürzungen

Vertiefung
mit zusätzlichen Infos

Stichwort	Erklärung	Vertiefung
Schmelz dental enamel, adamantine layer	auch > Zahnschmelz > Enamelum, Substantia adamantina sichtbarer Teil des > Zahnes/der > Zahnkrone	aus > Schmelzprismen aufgebaute, härteste Substanz des Körpers > Schmelzbildner
Schmelz-Ätz-Technik adhesive bonding technique	auch Säure-Ätz-Technik Abkürzung: SÄT heute: > Adhäsivtechnik	
Schmelzbildner amyoblasts	> Ameloblasten, > Adamantoblasten > Zahnschmelz bildende > Zellen	Sterben nach der Ausformung des > Schmelzes ab; eine > physiologische Reparatur von Schmelzschäden ist deshalb nicht möglich.
Schmelz-Dentin- Grenze enamel-dentin- junction	Übergang vom > Schmelz/ > Zahnschmelz zum > Dentin	> Schmelzprismen verlaufen von der Schmelz-Dentin-Grenze zur Zahnoberfläche.
Schmelzfluorose enamel fluorosis	auch > Fluorose, Dentalfluorose, Zahnfluorose Veränderung von > Zahnschmelz durch eine > chronische Überdosierung von > Fluoriden > mottled enamel, > mottling	 <i>Zahnschmelz ist verfärbt und spröde</i>
Schmelzhypoplasie enamel hypoplasia	Fehlentwicklung von > Zahnschmelz während der > Mineralisation in der Entwicklungsphase	
Schmelzkaries enamel caries	auch > Initialkaries > Karies superficialis beginnende, oberflächliche > Karies, welche das > Dentin noch nicht erreicht hat	> white spot/weißer Schmelzdefekt
Schmelzoberhäutchen enamel cuticle	auch Zahnoberhäutchen Pellicel, Cuticula dentalis	erworbener, dauerhafter, dünner Überzug der Zähne, der durch > Speichel gebildet wird
Schmelzprismen enamel prism	kleine Kristalle, welche den > Zahnschmelz bilden Die regelmäßig angeordneten Kristalle bestehen zu 97 % aus > anorganischem > Hydroxylapatit und verlaufen senkrecht zur > Schmelz-Dentin-Grenze.	
Schmelzreifung enamel maturation	Zeit nach der Schmelzbildung, in welcher der > Schmelz seine eigentliche Härte entwickelt	Der Vorgang beginnt bereits vor dem > Zahndurchbruch und endet erst einige Zeit danach.

**Englische
Übersetzung**
direkt unter dem
Stichwort in blau



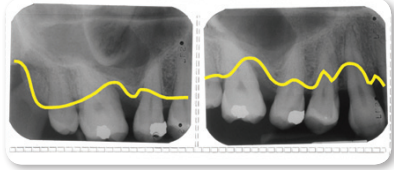
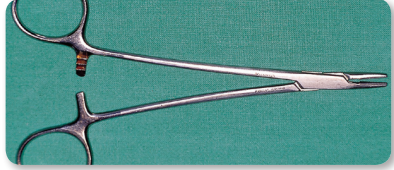
**Begriffe mit
gleicher oder
ähnlicher
Bedeutung**
am Anfang
der Erklärung
in grau

**Weiterführende
Begriffe**
am Ende der Erklärung

Randregister
zum schnellen Finden
der Fachbegriffe

Abbildungen
in Form von
klinischen Bildern,
Tabellen und Grafiken

N
O
P
Q
R
S

Stichwort	Erklärung	Vertiefung
approximal approximal/ interproximal	benachbart, dem Nachbarzahn zugewandt	Lage-/Richtungsbezeichnung am Zahn ➤ Approximalfäche
Approximalfäche approximal surface	Seitenfläche eines ➤ Zahnes, die am Nachbarzahn die Kontaktfläche berührt	➤ mesial oder ➤ distal
Approximalkaries approximal/ interproximal caries	auch ➤ Interdentalkaries ➤ Karies im ➤ Zahnzwischenraum, an der Kontaktstelle benachbarter Zähne Dieser Bereich ist schwer zu reinigen und deshalb stark kariesgefährdet. ➤ Prädilektionsstelle	
Approximalkontakt interproximal contact	Berührungspunkt zweier benachbarter Zähne am ➤ Zahnäquator	➤ Approximalraum
Approximalraum approximal space	auch Interdentalraum Raum zwischen zwei benachbarten Zähnen	➤ Zahnzwischenraum
Approximalraum-Plaque-Index Approximal Plaque Index	Abkürzung: ➤ API ➤ Index zur Überprüfung der ➤ Plaque im ➤ Zahnzwischenraum Zur Kontrolle der ➤ Mundhygiene wird der Plaquebefall im ➤ Approximalraum beurteilt und das prozentuale Ergebnis dokumentiert. ➤ Plaque-Indizes	
Aqua destillata aqua destillata	Abkürzung: Aq. dest. destilliertes Wasser	chemisch reines Wasser, weitgehend frei von Salzen, ➤ organischen Stoffen und ➤ Mikroorganismen Verwendung im ➤ Autoklav
Äquivalentdosis equivalent dose	Maß für die biologische Wirkung von ➤ ionisierender Strahlung	Röntgenkunde: Maßeinheit ➤ Sievert (Sv), wird meist angegeben in Millisievert (mSv)
Arcus alveolaris alveolar arch	Bogen, Rand Alveolarbogen Verlauf des vorderen äußeren Bogens des ➤ Alveolarfortsatzes von ➤ Ober- und ➤ Unterkiefer	
Arkansas-Stein Arkansas whetstone	Stein aus hellem Quarz Verwendung als feinkörniger Schleifkörper	Zahnheilkunde: z. B. Schleifen/Schärfen von ➤ chirurgischen ➤ Instrumenten in der ➤ Parodontologie, Glätten von Kunststofffüllungen
Arretierung locking	Klemmvorrichtung an medizinischen ➤ Instrumenten zum Feststellen von beweglichen Teilen, z. B. ➤ Arterienklemme, ➤ Nadelhalter auch rotierende Teile in ➤ Hand- und ➤ Winkelstücken, z. B. ➤ Bohrer	
Artefakt artifact	Kunstprodukt fehlerhafte, unerwünschte Darstellung, z. B. auf ➤ Röntgenaufnahmen	Zahnheilkunde: entstanden durch das Nichtentfernen z. B. von ➤ Prothesen, Haarklammern, Ohrschmuck

Bisphosphonate

Stichwort

Erklärung

Vertiefung

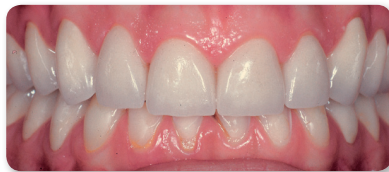Bisphosphonate
bisphosphonate

> Medikament bei Krebserkrankung und
> Osteoporose

mögliche Folgeerkrankung:
> Nekrosen des > Kieferknochens nach
kieferchirurgischen Eingriffen/> Implantate

Biss
bite

> Neutralbiss, Regelbiss
Berührung der > Zahnreihen bei Kieferschluss,
Normalbiss
> eugnather Biss/ wohlgeformter Biss,
> Schlussbiss, > Okklusion, > Bissanomalien

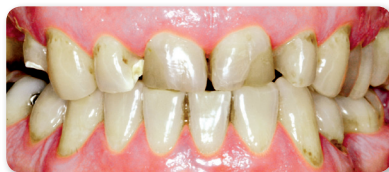

Bissanomalien
occlusal disharmony

Abweichungen von der normalen Bisslage,
> Anomalie
> **Deckbiss** oder progener > Zwangsbiss:
Extreme Ausprägung des > tiefen Bisses: Die
OK-Frontzähne bedecken die UK-Frontzähne
komplett.
> **offener Biss**:
Die > Zahnreihen treffen nicht aufeinander,
meist im Frontzahnggebiet.
> **lutschoffener Biss**:
> offener Biss als Folge
z. B. des > Daumenlutschens

> **Kieferanomalie**:
> Progenie, > Prognathie

> **tiefer Biss**:
Die oberen > Frontzähne überragen die
> Unterkiefer-Frontzähne mehr als normal,
d. h. um mehr als 2 mm.



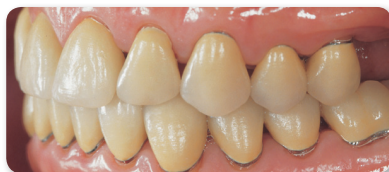Kreuzbiss

Kreuzbiss:
Beim Zusammenbiss kreuzen sich die
Ober- und Unterkieferzahnreihen; dies
kann > frontal oder seitlich auftreten.

Bisserhöhung
raising bite

auch **Bisshebung**
Vergrößerung des Abstands von > Unterkiefer
zu > Oberkiefer; als künstliche Anhebung
eines abgesunkenen oder > tiefen Bisses
Kieferorthopädie:
erfolgt durch > therapeutische Maßnahmen,
jeweils mit dem Durchbruch der > Milch-
molaren, der bleibenden > Molaren und
> Prämolaren

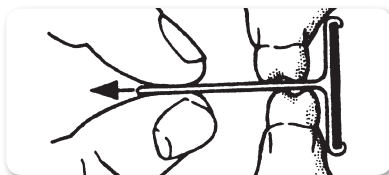
Prothetik:
erfolgt nach Zahnverlust oder starker
> Abrasion, z. B. durch > Aufbisschiene
und angepasstem > Zahnersatz



Bissflügelaufnahme
bite-wing radiograph

Abkürzung: BF
> intraorale > Röntgenaufnahme, bei welcher
die > Zahnkronen der > Antagonisten sowie
ein geringer Teil der > Oberkiefer- und > Unter-
kiefer-> Alveolarkämme abgebildet wird
Anwendung:
nur im > Seitenzahnbereich zur Karies-
früherkennung im > Approximalraum

Der Patient fixiert den Film zwischen den
> Zahnreihen, indem er auf einen am Film
befestigten „Flügel“ beißt.



Bissführungsplatte
bite (guide) plate


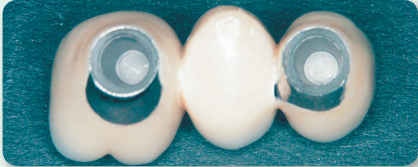



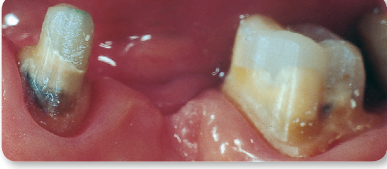
auch **Aufbissplatte**
> kieferorthopädisches Behandlungsgerät
zur Bisserhöhung

im > Seitenzahnbereich, z. B. bei
> frontalem und seitlichem > Kreuzbiss,
> offenem Biss

Bissgabel
bite fork

Bestandteil des > Gesichtsbogens bei der
> Kieferrelationsbestimmung

> Funktionsanalyse

Stichwort	Erklärung	Vertiefung
<p>Brücke bridge</p>	<p>festsetzender > Zahnersatz, mit dessen Hilfe Lücken zwischen den Zähnen geschlossen werden</p> <p>besteht aus > Brückenankern (Kronen), die auf > Brückenpfeilern/ > Pfeilerzähnen befestigt sind und einem oder mehreren > Brückengliedern</p>	<p>Brückenarten:</p> <ul style="list-style-type: none"> • > Adhäsivbrücke/ > Klebebrücke • > Freiidbrücke • > Inlaybrücke • > Schwebibrücke • > Teleskopbrücke
<p>Brücke, abnehmbar / festsetzend removable bridge, fixed bridge</p>	<p>Einteilung nach Art der Befestigung</p> <p>abnehmbare Brücke: Die > Brückenpfeiler sind als > Teleskopkronen ausgeführt und die > Sekundärkronen können abgenommen werden.</p> <p>festsetzende Brücke: Die > Brückenanker (> Kronen) werden mit > Zement auf den > Brückenpfeilern befestigt; meist bei kleineren Brücken und intaktem > Zahnhalteapparat der Brückenpfeiler.</p>	 <p>Primär- und Sekundärkronen einer abnehmbaren Brücke</p>
<p>Brücke, eingliedrig / mehrgliedrig</p>	<p>Einteilung nach Anzahl der > Brückenglieder</p> <p>> eingliedrig: Eine > Zahnücke wird durch ein einzelnes Brückenglied geschlossen.</p>  <p>eingliedrige Implantatbrücke</p>	<p>> mehrgliedrig: Eine > Zahnücke wird durch mehrere Brückenglieder geschlossen.</p>  <p>mehrgliedrige Brücke, noch unverblendet</p>
<p>Brücke, einspannig / mehrspannig</p>	<p>Einteilung nach Anzahl der > Brückenspannen</p> <p>> einspannig: Eine > Zahnücke wird mit einem oder mehreren > Brückengliedern überspannt.</p> <p>> mehrspannig: Mehrere > Zahnücken werden überspannt, zwischen denen jeweils > Brückenpfeiler in die Konstruktion einbezogen sind.</p>	 <p>präparierte Zähne zur Aufnahme einer einspannigen Brücke</p>
<p>Brücke, geteilt sectional partial denture</p>	<p>zweiteilige Brücke</p> <p>Verbindung der Teile über ein > Geschiebe</p>	<p>Anwendung: bei unterschiedlicher Ausrichtung/Kippung der > Zahnachsen von > Pfeilerzähnen</p> <p>> Pfeilerdivergenz</p>
<p>Brücke, provisorisch temporary bridge</p>	<p>eine aus > Kunststoff hergestellte > temporäre/ > provisorische Brücke, die so lange getragen wird, bis die endgültige Brücke eingesetzt werden kann</p> 	
<p>Brückenanker anchor chap, bridge abutment</p>	<p>> Krone, die auf dem präparierten > Pfeilerzahn befestigt wird, um angelötete > Brückenglieder zu tragen</p> <p>> Pfeilerzahn</p> <p>> Ankerzahn</p>	

A
B
C
D
E
F

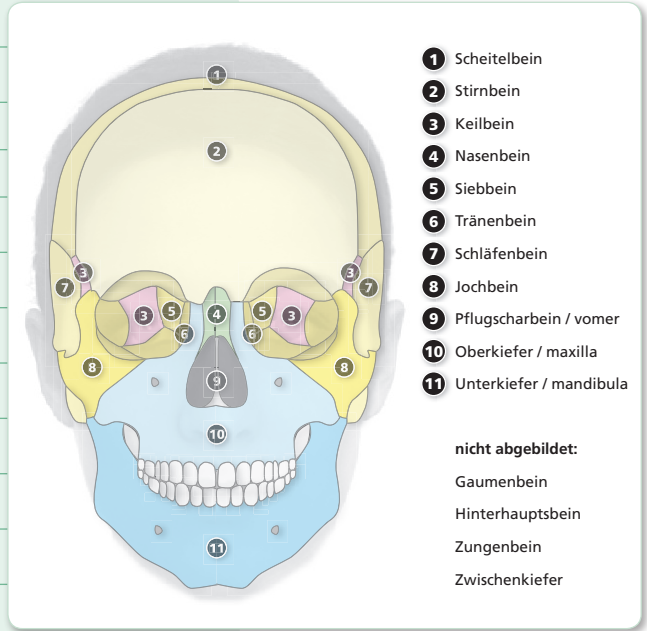
Os ethmoidale

Stichwort

Erklärung

Vertiefung

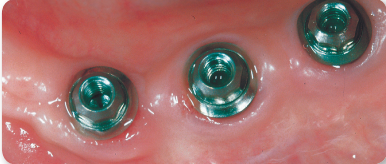
Os ethmoidale	⑤ > Siebbein
Os frontale	② > Stirnbein
Os hyoideum	> Zungenbein
Os incisivum	> Zwischenkiefer
Os lacrimale	⑥ > Tränenbein
Os nasale	④ > Nasenbein
Os occipitale	> Hinterhauptsbein
Os palatinum	> Gaumenbein
Os parietale	① > Scheitelbein
Os sphenoidale	③ > Keilbein
Os temporale	⑦ > Schläfenbein
Os zygomaticum	⑧ > Jochbein



Osmose <i>osmosis</i>	einseitiger Übergang von zwei verschieden konzentrierten Lösungen durch eine > semipermeable (halbdurchlässige) > Membran hindurch > isotonische Kochsalzlösung	Folge: Auf beiden Seiten der > Membran findet ein Ausgleich der unterschiedlichen > Konzentrationen der Lösungen statt, ohne Transport der gelösten Teilchen. > osmotischer Druck
---------------------------------	--	--

osmotischer Druck <i>osmotic pressure</i>	Kraft, mit welcher die > Osmose durch eine > semipermeable > Membran hindurch erreicht wird	> Physiologische Kochsalzlösung besitzt den gleichen osmotischen Druck (> isotonisch) wie das > Blut und kann deshalb als Blutersatz verwendet werden.
---	---	--

Ösophagus <i>esophagus, gullet</i>	> Speiseröhre	Teil des > Verdauungstraktes
--	---------------	------------------------------

Osseointegration <i>osseointegration</i>	Implantologie: Das Verwachsen des > Alveolarknochens mit dem eingesetzten > Implantat führt zur stabilen Befestigung im > Knochen. > Implantologie	
--	---	--

Ossifikation <i>ossification, bone formation</i>	Verknöcherung, Bildung von Knochengewebe aus > Bindegewebe oder > Knorpel	z. B. bei der Heilung einer > Fraktur und in der Wachstumsphase > Osteoblasten
--	---	---

Osteo..., osteo... <i>bone, oste(o)</i>	Wortbestandteil mit der Bedeutung: Knochen	siehe die nachfolgenden Fachbegriffe
---	--	--------------------------------------

Osteoblasten <i>osteoblasts, skeletogenous cells</i>	knochenbildende > Zellen	Gegenteil: > Osteoklasten
--	--------------------------	---------------------------

Osteogenese <i>osteogenesis, bone formation</i>	Knochenbildung, Bildung von Knochengewebe	z. B. Neubildung nach > Extraktion in der leeren > Alveole Umbildung nach > Kieferbruch
---	---	--

M
N
O
P
Q
R
S

Winkelhalbierende

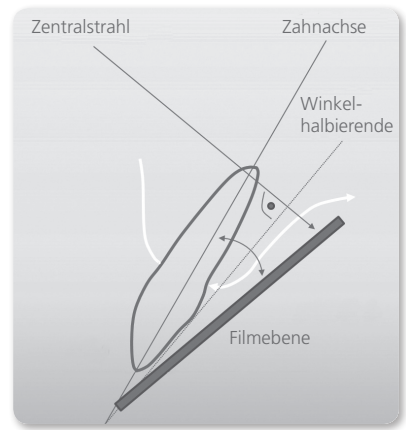
Stichwort

Erklärung

Vertiefung

Winkelhalbierende bisection

Röntgenkunde:
gedachte Linie bei der > Winkelhalbierungstechnik, auch als > Halbwinkeltechnik bezeichnet
Bei der Halbwinkeltechnik liegen > Zahnachse und > Filmbene/Filmachse nicht parallel, sondern bilden einen Winkel.
Der > Zentralstrahl wird senkrecht auf die Winkelhalbierende eingestellt.



Winkelhalbierungstechnik bisection line of an angle technique

auch > Halbwinkeltechnik

> Isometrieregeln

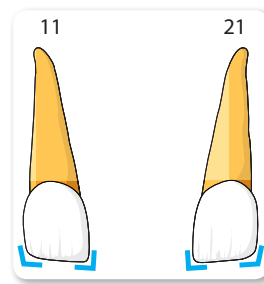
Winkelhoff-Cocktail

auch **van Winkelhoff-Cocktail**
> Arzneimittel zur > Behandlung von
> akuter, aggressiver > Parodontitis

Kombinationspräparat aus verschiedenen
> Antibiotika

Winkelmerkmal angle characteristic

auch > Schneidekantenmerkmal
Die > mesiale Kante des > Zahnes bildet einen spitzeren, die > distale Kante einen stumpferen, stärker abgerundeten Winkel; vor allem an den > Schneidezähnen zu erkennen.
Kennzeichen zur > Unterscheidung von
> Frontzähnen der linken und rechten Kieferhälfte
> Zahnmerkmal



Winkelstück contra-angle/ right-angle handpiece

> Übertragungsinstrument
abgewinkelt; hochtourig drehend mit
> Spray zur Wasserkühlung
Kennzeichnung der Umdrehungszahl:
roter Ring als > Schnellläufer; bei
abnehmender Umdrehungszahl mit
blauem, grünem, doppelgrünem Ring



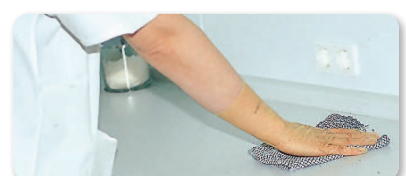Wipes

Feuchtwischtücher zur > Oberflächen-
desinfektion

Trocken gelieferte Vliestücher im
Spendergefäß; können mit jeder
beliebigen Oberflächen-Desinfektions-
lösung aufgefüllt werden;
nach 20 Minuten sind die Tücher
durchtränkt und damit verwendbar.

Wischdesinfektion wipe disinfection

> Desinfektionsmittel wird durch Wischen auf
Oberflächen verteilt.
Die richtige > Dosierung und eine ausreichend
lange Einwirkzeit des > Desinfektionsmittels
ist zu beachten.
> Oberflächendesinfektion



T
U
V
W
X
Y
Z